

# FRATURA BILATERAL DE CABEÇA DE MANDÍBULA

## Ruy Cesar Camargo Abdo Filho

---

Docente da Disciplina de Cirurgia Buco-Maxilo-Facial na Faculdade de Odontologia da Universidade José do Rosário Vellano – UNIFENAS. E-mail: abdofilho@gmail.com

## Rita Catarina Alcantara Muniz

---

Discente em Odontologia da Universidade José do Rosário Vellano – UNIFENAS. E-mail: catarina\_rcam@hotmail.com

## Caio Cesar Floriano Luz

---

Discente em Odontologia da Universidade José do Rosário Vellano – UNIFENAS. E-mail: caiocluz@hotmail.com

## José Hamilton Pereira Junior

---

Discente em Odontologia da Universidade José do Rosário Vellano – UNIFENAS. E-mail: juninhoalfenasmg@hotmail.com

## Marcelo Costa Vieira

---

Discente em Odontologia da Universidade José do Rosário Vellano – UNIFENAS. E-mail: costamarvieira@hotmail.com

## Leandro Borges de Araújo

---

Discente em Odontologia da Universidade José do Rosário Vellano – UNIFENAS. E-mail: leandro\_2626@hotmail.com

**RESUMO:** As fraturas de cabeça de mandíbula, dentre as fraturas faciais, são as que apresentam o maior número de controvérsias e grande prevalência, tanto em adulto quanto em crianças. Diversos fatores influenciam quanto à decisão do tratamento conservador ou cirúrgico, portanto essas fraturas merecem atenção especial, não somente pela frequência com que são encontradas como também pela dificuldade e controvérsia do tratamento. Este trabalho tem como objetivo relatar um caso de um paciente vítima de acidente automobilístico no qual houve fratura bilateral dos côndilos mandibulares, onde foi realizado tratamento cirúrgico obtendo sucesso ao final do tratamento.

**PALAVRAS-CHAVE:** Fratura Mandibular; Cabeça de Mandíbula; Fratura Condilar.

## BILATERAL FRACTURE OF THE CONDYLE OF THE MANDIBLE

**ABSTRACT:** Within facial fractures, the fractures on the condyle of the mandible cause the largest number of controversies and are highly prevalent in adults and children. Since many factors influence the decision on conservative treatment or surgery, condyle fractures deserve special attention, not only because of their frequency but also because of the difficulty and controversy in their treatment. Current essay reports a case of a car accident victim with bilateral fracture of the condyle of the mandible. Surgical treatment was highly successful at the end of treatment

**KEYWORDS:** Mandibular Fractures; Condyle; Facial Fractures.

## INTRODUÇÃO

As fraturas faciais apresentam importância devido às suas consequências físicas, emocionais e socioeconômicas (MANGANELLO-SOUZA; SILVA, 2002). Dentre as fraturas faciais, as de mandíbula apresentam grande prevalência, tanto em adulto quanto em crianças. Dessas fraturas mandibulares, as de cabeça de mandíbula merecem atenção especial, não somente pela frequência com que são encontradas, como pela dificuldade e controvérsia do tratamento, assim como as sérias sequelas que poderão advir, quando mal conduzido (CRIVELLO JR., 1990; LOBO; MARZOLA; TOLEDO FILHO, 1998; REIS; MARZOLA; TOLEDO FILHO, 2001). As fraturas de cabeça de mandíbula correspondem 25 a 35% das fraturas mandibulares. O objetivo principal do tratamento dessas fraturas é a restauração funcional da articulação temporomandibular, da oclusão dental, além da estética facial (MOREIRA; MAZZONETTO; MORAES, 2000).

Diversos fatores influenciam quanto à decisão do tratamento conservador ou cirúrgico, entre eles a idade do paciente, a localização da fratura, o grau de deslocamento do segmento fraturado, outras fraturas faciais associadas, presença de dentes, além da facilidade em restabelecer a oclusão (HAYWARD; SCOTT, 1993), o que pode justificar as grandes controvérsias em relação ao seu tratamento (MANGANELLO-SOUZA; SILVA, 2002). Quedas acidentais, acidentes automobilísticos, agressões físicas, acidentes motociclísticos e também os esportivos são os principais fatores etiológicos associados às fraturas de cabeça de mandíbula (LOBO; MARZOLA; TOLEDO FILHO, 1998; LODUCCA; SILVA; ROMÃO, 1999).

A classificação para essas fraturas levam em consideração o nível em que ocorrem, podendo ser denominadas em fraturas altas, médias e baixas, relacionadas, respectivamente, com o nível de inserção do músculo pterigóideo lateral seja acima ou abaixo do mesmo e com a base do crânio e ainda ocorrerem unilateral ou bilateralmente (DINGMAN; NATVIG, 1995). Outra classificação descrita utiliza os termos fratura condiliana propriamente dita para aquelas fraturas localizadas dentro da cápsula articular que atingem claramente a cabeça da mandíbula e subcondilar alta e baixa para aquelas fraturas que se localizam fora da cápsula articular (CRIVELLO JR., 1991; DALRYMPLE, 1995; PEREIRA; ANDRADE, 1996). Essas fraturas apresentam sinais e sintomas que devem ser reconhecidos e são: dor, limitação dos movimentos

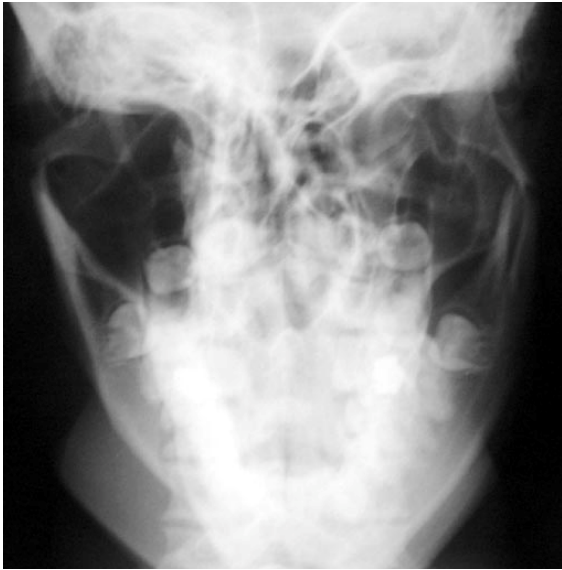mandibulares, oclusão dentária alterada, assimetria facial (à custa de um desvio do mento para o lado fraturado) e retroposicionamento mandibular (nas fraturas bilaterais) e em alguns casos otorragia do lado afetado.

Para Hayward e Scott (1993), diversos fatores influenciam quanto à decisão do tratamento ser cirúrgico ou não, entre eles: a idade do paciente, a localização da fratura, o grau de deslocamento do segmento fraturado, outras fraturas faciais associadas, presença de dentes e facilidade em restabelecer a oclusão. A grande maioria dos cirurgiões prefere o acesso extraoral, para o tratamento cirúrgico das fraturas da cabeça da mandíbula. A fixação interna rígida tem sido mais empregada em relação à osteossíntese a fio de aço, visto que a mesma promove a consolidação óssea primária sem a necessidade de bloqueio maxilo-mandibular no pós-operatório, resultando em maior benefício para o paciente (ELLIS III; DEAN, 1993). A escolha do acesso cirúrgico depende do sistema de fixação selecionado e o tipo da fratura. Sabe-se, no entanto, que a estrutura responsável pela hesitação na escolha do acesso cirúrgico é o nervo facial. As duas vias mais frequentemente utilizadas, a pré-auricular e submandibular, possuem uma relação anatômica direta com seus ramos temporal e marginal da mandíbula, respectivamente (ELLIS III; DEAN, 1993; MOREIRA; MAZZONETTO; MORAES, 2000). Porém, outro acesso descrito como retromandibular, de acordo com Kwon e Laskin (1991), possui a vantagem da visualização da ramificação do nervo facial, além de ser realizada posteriormente aos vasos faciais. Quando comparada ao acesso submandibular, a distância da incisão da pele até a área de interesse é reduzida. A incisão oferece fácil acesso a toda região de ramo mandibular, cabeça de mandíbula e processo coronóide com mínima dissecação, retração e risco de hemorragia, apresentando aceitável índice de morbidade como técnica cirúrgica de eleição.

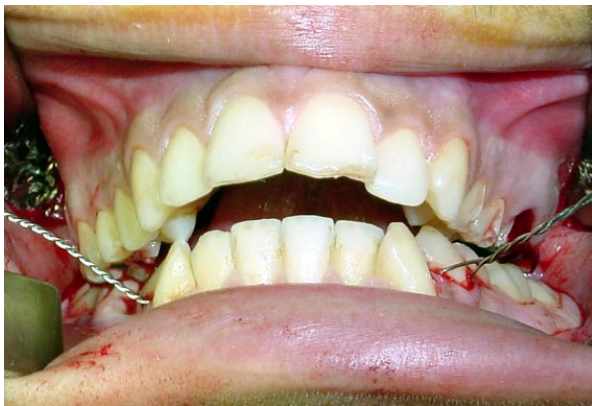## 2 RELATO DO CASO

Paciente do gênero masculino, 19 anos, deu entrada no Hospital Universitário Alzira Velano no dia 11 de setembro de 2008, vítima de acidente automobilístico, onde houve trauma facial. Na avaliação inicial foi possível observar sintomatologia dolorosa, limitação de abertura bucal e desocclusão. Foi encaminhado à clínica cirúrgica e avaliado quanto ao seu *status* cardiorrespiratório e neurológico. Encontrava-se normotenso, afebril, acianótico, Glasgow 15, anictérico, hidratado, eupneico. No exame radiográfico específico para face apresentava,

fratura em corpo de mandíbula direita e fratura subcondilar baixa bilateral com deslocamento para medial (observado na radiografia denominada Towne – figura 1). Ao exame clínico foi possível observar a alteração da oclusão, conforme visto na figura 2.

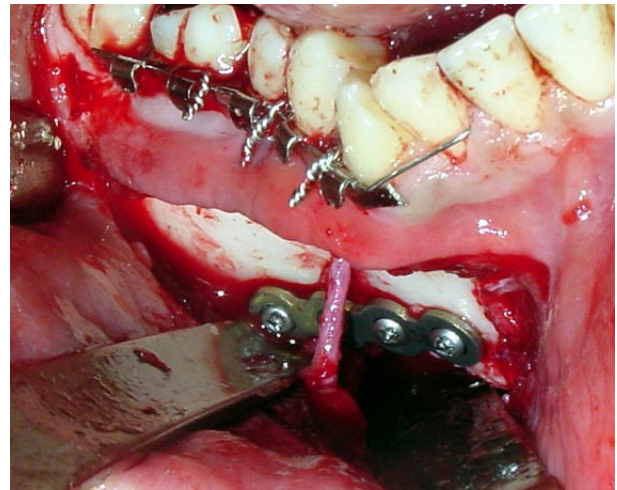


**Figura 1:** Rx Towne mostrando as fraturas



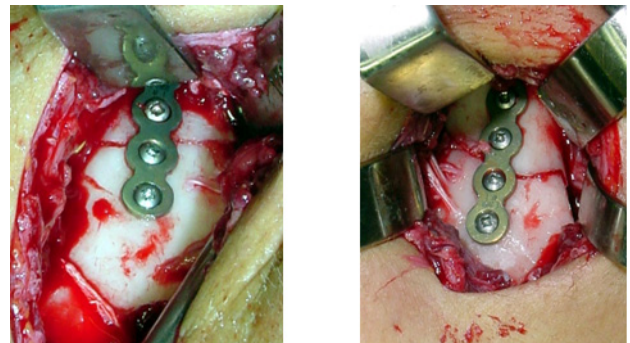
**Figura 2:** Aspecto oclusal

Foi operado no dia 13 de setembro de 2008, sob anestesia geral balanceada, quando foi realizado acesso intraoral em fundo de vestibulo para redução e fixação de fratura de corpo de mandíbula (figura 3).



**Figura 3:** Acesso, redução e fixação da fratura de corpo da mandíbula do lado direito

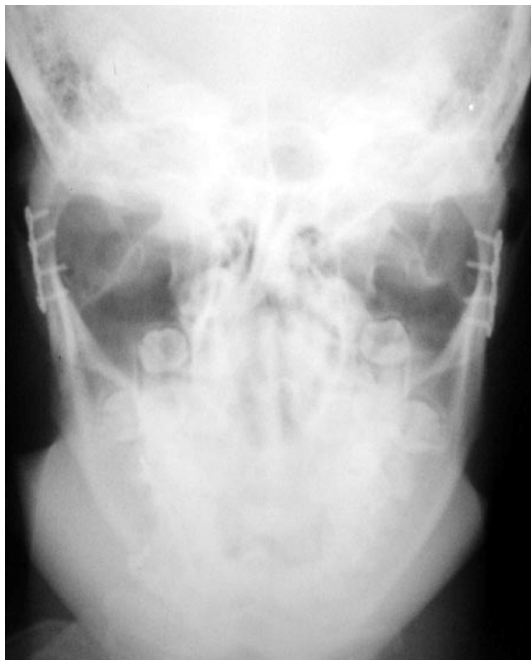Realizado acesso retromandibular para redução e fixação das fraturas das cabeças da mandíbula, as quais foram fixadas com placas de titânio do sistema 2.0. Foi realizado bloqueio intermaxilar através de odontossíntese com fios de aço de espessura 1.0 e barra de Erich e uma placa de titânio de cada lado foi adaptada e fixada nas fraturas (figura 4 e 5).



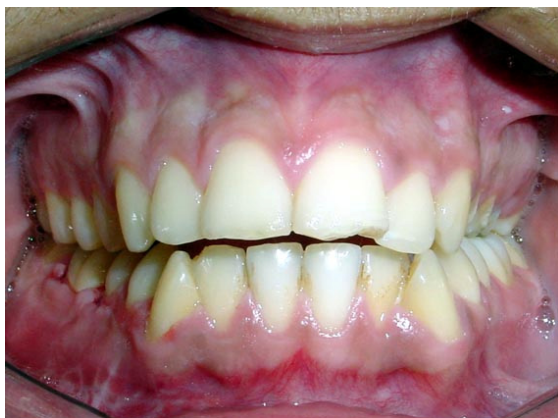**Figura 4 e 5:** Acesso, redução e fixação das fraturas das cabeças da mandíbula

O transoperatório não apresentou intercorrências e no exame radiográfico pós-operatório foi visto uma boa redução das fraturas mandibulares (figura 6). O paciente recebeu alta após 48 horas e foi acompanhado semanalmente, permanecendo com o bloqueio maxilomandibular por 30 dias devido à fratura de corpo de mandíbula e após sua remoção, apresentava 10 mm de abertura bucal. Foi encaminhada para fisioterapia e, após 10 sessões, a abertura bucal atingiu 42 mm e o paciente encontrava-se assintomático. Ao final do tratamento o paciente

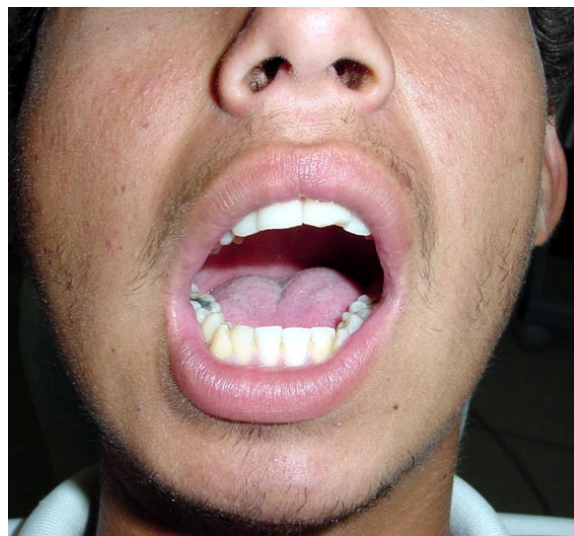apresentava-se com oclusão dentária satisfatória (figura 7) e desvio mandibular na abertura bucal (figura 8), porém, sem comprometimento de suas funções mandibulares normais.



**Figura 6:** Rx Towne mostrando as reduções e fixações das fraturas



**Figura 7:** Oclusão final



**Figura 8:** Desvio mandibular na abertura

### 3 DISCUSSÃO

O tratamento das fraturas de cabeça de mandíbula ainda continua sendo objeto de considerável controvérsia na literatura (CRIVELLO JR, 1991; REIS; MARZOLA; TOLEDO FILHO, 2001). Os resultados de um encontro entre 69 cirurgiões de diferentes países apontaram que não há nenhum consenso. Assim como no relatório de uma conferência para discussão de fraturas de cabeça de mandíbula, em que se enfatizou a incerteza que ainda existe sobre os resultados do tratamento.

Porém, existe uma concordância entre os autores de que o tratamento a ser indicado nas fraturas de cabeça de mandíbula, depende basicamente da idade do paciente, das funções das articulações e desvios em abertura bucal, visando ao bem-estar do paciente, através do menor trauma possível aliado a uma recuperação satisfatória (CRIVELLO JR, 1991; HAYWARD; SCOTT, 1993).

Em relação ao restabelecimento oclusal, a literatura é unânime em dizer que os melhores resultados são obtidos nos tratamentos cirúrgicos comparados com o tratamento não cirúrgico das fraturas de cabeça de mandíbula (ELLIS; DEAN, 1993; MOREIRA; MAZZONETTO; MORAES, 2000). Esses métodos cirúrgicos encontrados referem-se às miniplacas de titânio (DALRYMPLE, 1995) e igualmente utilizado neste caso relatado. Osteossíntese com fio de aço também é descrita

como método de fixação dessas fraturas e a artroscopia (LOBO; MARZOLA; TOLEDO FILHO, 1998). Portanto, há uma defesa destes métodos cirúrgicos, relatados como mais eficazes e de menor incômodo para o paciente, se for realizada uma cirurgia cuidadosa; mas outros trabalhos defendem apenas tratamentos cirúrgicos em situações extremas com fraturas mais severas (LODUCCA; SILVA; ROMÃO, 1999; DINGMAN; NATVIG, 1995). Autores ainda concordam que a vantagem do tratamento cirúrgico ao tratamento não cirúrgico seja devido à redução anatômica dos fragmentos, estabilidade oclusal, restauração precoce da função, além de proporcionar melhor simetria facial, restabelecendo a dimensão facial posterior nos casos onde ocorre encurtamento mandibular (MANGANELLO-SOUZA; SILVA, 2002; MOREIRA; MAZZONETTO; MORAES, 2000).

As fraturas de cabeça de mandíbula unilaterais são bem mais frequentes que as fraturas bilaterais (LOBO; MARZOLA; TOLEDO FILHO, 1998), diferentemente do caso relatado neste trabalho. Quando as fraturas são bilaterais ou estão associadas a outras fraturas faciais, a porcentagem de tratamentos cirúrgicos aumentou, como foi sugerido pela literatura (ELLIS III; DEAN, 1993).

Em relação à etiologia, a literatura também se apresenta bem contraditória, com vários autores afirmando diferentes causas, tais como: acidentes de trânsito (LOBO; MARZOLA; TOLEDO FILHO, 1998), agressões físicas (ELLIS III; DEAN, 1993) e quedas (LODUCCA; SILVA; ROMÃO, 1999).

Diversos autores concordam que as reduções cirúrgicas nas fraturas de cabeça de mandíbula são mais bem executadas por uma incisão pré-auricular, pois proporciona exposição apropriada com a menor possibilidade de lesão ao nervo facial, visto que os ramos principais deste nervo ficam na extremidade inferior da incisão. O acesso submandibular é o mais indicado pelos autores para as fraturas mais baixas da região da cabeça da mandíbula em direção ao ramo, sendo útil na redução de fraturas longas da apófise condilar, não sendo indicada nos casos de fragmentos curtos das fraturas de cabeça de mandíbula (ELLIS III; DEAN, 1993; MOREIRA; MAZZONETTO; MORAIS, 2000). Já Kwon e Laskin (1991), descreveram em um acesso cirúrgico denominado retromandibular vantagens na visualização da ramificação do nervo facial, além de ser realizada posteriormente aos vasos faciais e oferecer exposição satisfatória do ramo mandibular, cabeça da mandíbula e processo coronóide, apresentando aceitável índice de morbidade como técnica cirúrgica de eleição. No caso relatado neste trabalho, o acesso de escolha foi o retromandibular onde

foi possível observar toda a extensão da fratura e bom campo cirúrgico para a redução e fixação desta.

#### 4 CONSIDERAÇÕES FINAIS

As fraturas de cabeça de mandíbula são comuns dentro dos traumas faciais e sua etiologia varia entre acidentes de trânsito, agressões físicas e quedas.

As condutas frente às fraturas de cabeça de mandíbula se diferem basicamente em tratamentos conservadores, apenas com bloqueios intermaxilares e fisioterapia, e tratamentos cirúrgicos, que levam em consideração fatores como a idade, tipo de fratura e existência de outras injúrias.

As fraturas de cabeça de mandíbula unilaterais são bem mais frequentes que as fraturas bilaterais, porém, quando as fraturas são bilaterais ou estão associadas a outras fraturas faciais onde há um considerável comprometimento estético e/ou funcional, com limitação dos movimentos mandibulares ou severas alterações na oclusão, a porcentagem de tratamentos cirúrgicos aumenta.

O tratamento cirúrgico para a redução e fixação da fratura bilateral das cabeças da mandíbula, neste caso, mostrou ser uma boa opção de escolha para a restauração das lesões causadas pelo trauma e restabelecimento das funções normais do paciente.

#### REFERENCIAS

- CRIVELLO JR., O. O tratamento funcional das fraturas do côndilo mandibular. **Revista Gaúcha de Odontologia**, Porto Alegre, v. 39, n. 5, p. 388-390, set./out. 1991.
- DALRYMPLE, D. R. Treatment of subcondylar fractures with rigid fixation via a single modified Risdon incision. **Supplement to Journal of Oral and Maxillofacial Surgery**, Toronto, v. 53, n. 8, p. 72, aug. 1995.
- DINGMAN, R. O.; NATVIG, P. **Cirurgia das fraturas faciais**. São Paulo, SP: Ed. Livraria Santos, 1995. 12p.
- ELLIS III, E.; DEAN, J. Rigid fixation of mandibular condyle fractures. **Oral Surg. Oral Med. Oral Pathol.**, v. 76, p. 6-15, 1993.
- HAYWARD, J.; SCOTT, R. A. Fractures of mandibular condyle. **J. oral Maxillofac. Surg.**, v. 1, p. 57-61, 1993.
- KWON, P. H.; LASKIN, D. M. **Clinician's manual of oral and maxillofacial surgery**. Chicago: Quintessence, 1991.
- LOBO, S. E.; MARZOLA, C.; TOLEDO FILHO, J. L. Incidência e tratamento de fraturas do côndilo da mandíbula no Serviço de Cirurgia e traumatologia BMF da FOB-USP e

AH de Bauru de 91-95. **Rev. Odonto ciência**, v. 13, n. 25, p. 7-38, jun. 1998.

LODUCCA, F. E.; SILVA, D. P.; ROMÃO, M. A.. Traumatismos de face, em um serviço de cirurgia e traumatologia do município de São Paulo. **Arquivos em Odontologia**, Belo Horizonte, v. 35, maio/jun. 1999.

MANGANELLO-SOUZA, L. C.; SILVA, A. A. F. Fraturas do côndilo mandibular: classificação e tratamento. **Rev. bras. Otorrinolaringol.**, v. 68, n. 5, p. 749-754, 2002.

MOREIRA, R. W. F.; MAZZONETTO, R.; MORAES, M.. Acesso retromandibular utilizado no tratamento das fraturas de côndilo. **Rev. port. estomatol. Med. Dent. Cir. Maxilofac.**, v. 41, n. 3, p. 125-133, 2000.

PEREIRA, A. M. F.; ANDRADE, M. C.. Fratura do côndilo mandibular em criança: relato de um caso enfatizando o remodelamento condílico. **Revista Centro de Estudos da Faculdade de Odontologia da UERJ**, Rio de Janeiro, v. 2, n. 2, p. 64-68, jul./dez. 1996.

REIS, L. F.; MARZOLA, C.; TOLEDO FILHO, J. L.. Prevalência das fraturas faciais, na região de Bauru, no período de janeiro de 1991 a dezembro de 1995. **Rev. Odonto ciênc.**, v. 16, n. 34, p. 231-40, set./dez. 2001.

*Recebido em: 28 Abril 2010*

*Aceito em: 10 Janeiro 2011*